THE KOREAN JOURNAL OF
PANCREAS AND BILIARY TRACT

다발성 낭종을 형성한 역형성 췌장암 1예

백정훈[1], 최자성[1], 천송욱[1], 강버들[1], 한기준[1], 정진호[2], 송지선[3], 조재희[1]
관동대학교 의과대학 [1]내과학교실, [2]외과학교실, [3]병리학교실

A Case of Multifocal Cyst Forming Anaplastic Carcinoma of the Pancreas

Jung Hun Baek[1], Ja Sung Choi[1], Song Wook Chun[1], Beo Deul Kang[1], Ki Jun Han[1], Jin ho Jeong[2], Ji Sun Song[3], Jae Hee Cho[1]
[1]Department of 1Internal Medicine, [2]General Surgery, and [3]Pathology, Kwandong University College of Medicine, Goyang, Korea

Anaplastic carcinomas of the pancreas are rare pancreatic tumors, frequently showing various morphologies that include pleomorphic epithelial cells and relatively mononuclear spindle cell. Because they have highly aggressive nature and worse prognosis, it is important to recognize this disease entity. 68-year-old woman admitted for the treatment of epigastric pain and weight loss. Initial CT scan showed that 9 x 5.5 cm sized pancreatic cystic mass in tail and about 1.5 cm sized two cysts in head and neck. Because additional imaging study such as MRI and endoscopic ultrasonography showed large cystic mass had a possibility of malignant mucinous cystadenocarcinoma, we planned to distal pancreatectomy. However, frozen biopsy of each pancreatic cystic wall showed malignant pleomorphic cells, therefore, she underwent total pancreatectomy for the treatment of anaplastic carcinoma. Herein we reported a case of multifocal cyst forming anaplastic carcinoma of the pancreas.

Key words: Anaplastic carcinoma, Pancreas cyst, Multifocal

서론

역형성 췌장암(anaplastic carcinoma of pancreas)은 외분비 췌장암의 2-7%를 차지하고 있으며,[1] 특징적인 외형과 분화의 악성도로 일반적인 선암종과는 구별되는 특징을 보인다.[2] 발생 부위는 주로 췌장의 체부와 미부이며 진단 시점에 주위 장기로의 침범이 있거나 원격 전이가 동반되어 수술이 불가능한 경우가 많고 근치적 수술을 시행한 후에도 조기에 재발 비율이 높아 예후가 나쁘다.[3,4] 저자들은 복통으로 내원하여 시행한 영상검사에서 발견된 다발성 낭종을 동반한 췌장 낭성 종양을 수술 후, 다발성(multifocal) 낭형성(cyst-forming) 역형성 췌장암으로 진단한 1예를 문헌 고찰과 함께 보고하는 바이다.

증 례

특이 내과적 과거력 없는 68세 여자 환자로 약 1개월 전부터 발생한 공복 시 심해지고 식후에 호전되는 양상의 상복부 통증과 체중 감소를 주소로 개인병원에 내원하여 시행한 복부 전산화단층촬영(CT) 결과 췌장에 낭종이 관찰되어 이에 대한 검사 및 처치 위해 본원에 의뢰되었다. 입원 당시 활력징후는 정상이었으며, 이학적 검사상 복부는

Correspongding author.
조재희
관동대학교 의과대학 내과학교실, 명지병원 소화기내과
경기도 고양시 덕양구 화정동 697-24 (412-270)
Tel: 031-810-5413 Fax: 031-969-0500
E-mail: jhcho9328@kd.ac.kr

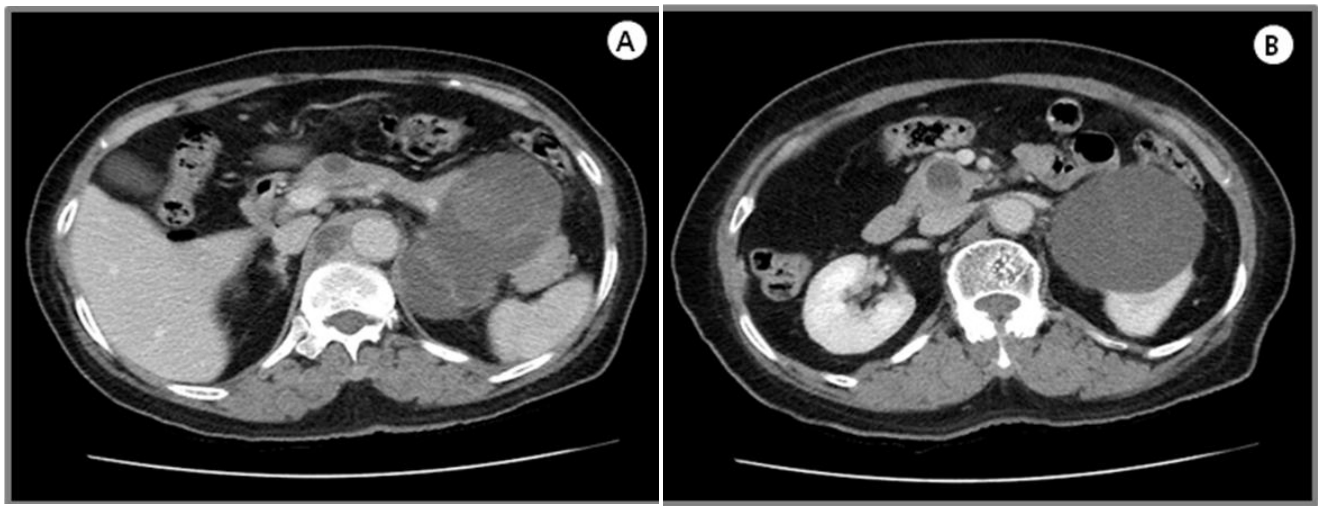

Fig. 1. (A, B) Abdominal CT image.
Multiple pancreatic cystic masses involving pancreatic tail, neck, and head.

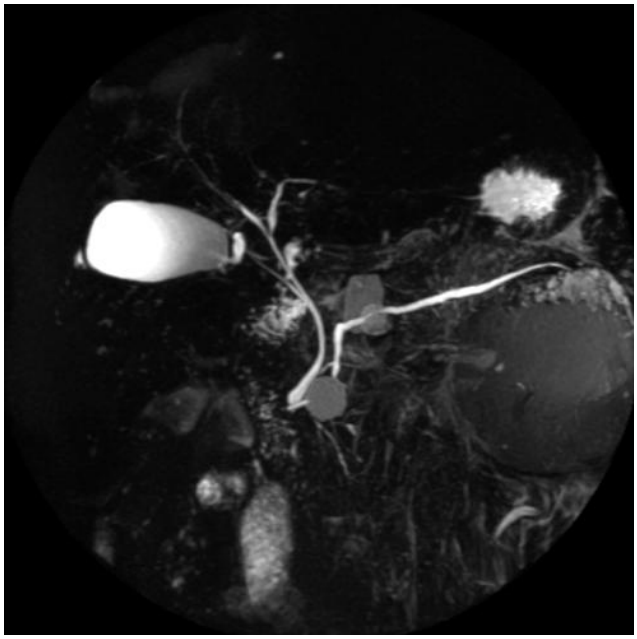

Fig. 2. MRCP image.
Multiple pancreatic cystic masses which is not communicated with main pancreatic duct

부드럽고 편평하였으며, 심와부와 좌상복부에 경한 정도의 압통이 있었으나 반발 압통은 없는 상태였다. 혈액 검사에서 백혈구 8,100/uL, 혈색소 11.0 g/dL, 혈소판 320,000/uL였으며, amylase/lipase 119/416 IU/L, AST/ALT 24/32 IU/L, ALP/r-GTP 76/48 IU/L, CRP 5.92 mg/dL였다. 종양 표지자 CEA는 0.5 ng/mL, CA 19-9은 6.7 U/mL로 정상 범위였다.

복부 CT에서 췌장 미부에 약 9.7×5×9 cm의 비교적 경계가 명확한 낭성 종양이 관찰되었으며, 조영 전 영상에서 낭종 내부에 일부 고 음영 소견이 보이고 조영 증강 영상에서 낭종 내부에 조영 증강이 일부 되는 낭종내 출혈을 시사하는 소견이 보였다. 이외에도 췌장 체부에 1.3 cm, 췌장 두부에 1.7 cm직경의 낭종이 관찰 되었다(Fig. 1). 영상학적 소견에서 췌장 미부의 낭종은 점액성 낭선암의 가능성이 높아 보여 추가적인 검사를 진행하였으며, 복부 자기공명영상(MRI)은 내부 출혈 소견을 보이는 다발성 낭성 종양이 관찰되었고 주췌관과 교통은 없었다(Fig. 2). 그외 상부 소화관 내시경초음파(EUS) 검사에서는 췌장 두부에 출혈 가능성을 시사하는 체액층이 보이는 1.68×1.88 cm의 단방 낭성 종양이 관찰 되었고, 췌장 체부에는 내부에 불완전 중격이 관찰되는 1.56×1.22 cm의 낭성 종양이 관찰되었다. 또한 췌장 미부에는 내부에 내벽 결절이 의심되는 고에코성 조직 조각과 불규칙한 격벽 소견이 관찰되는 9.0×5.5 cm의 이종성 저에코의 낭성 종양 소견이 보여 점액성 낭성 종양의 악성 변화를 시사하였다(Fig. 3). 전이 병변의 유무를 확인하기 위해 시행한 뇌와 흉부 CT, 전신 양전자방출단층촬영(PET-CT)에서는 특이 소견이 관찰되지 않았다.

췌장 미부 낭성 종양의 치료를 위해 말단부 췌장절제술을 시행하려고 하였으나, 수술 과정에서 부신을 침범하는 췌장 낭성 종괴가 보이고, 두부 및 체부 췌장 낭종벽에서

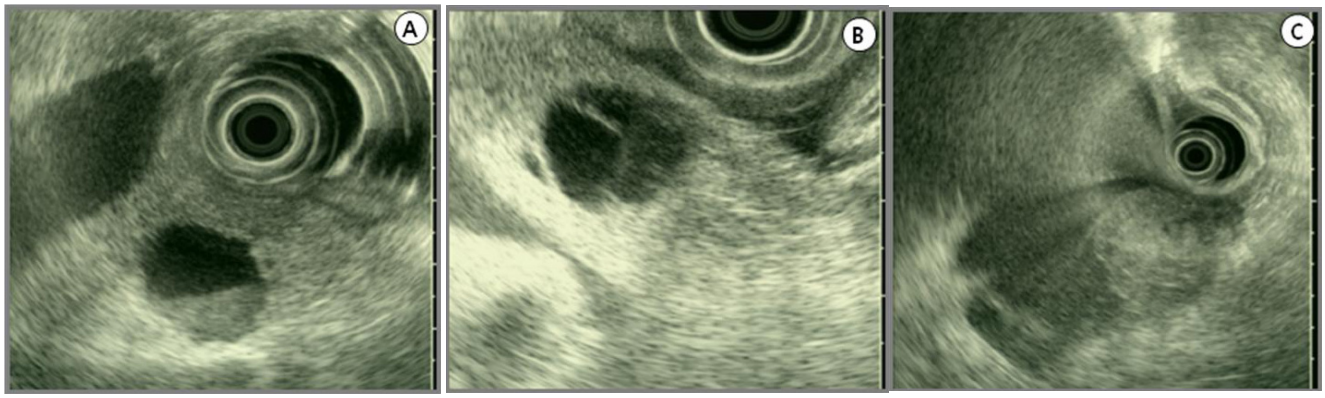

Fig. 3. EUS image.
(A) 1.68 x 1.88 cm, unilocular cystic mass is seen at pancreatic head, and fluid level is observed.
(B) 1.56 x 1.22 cm, unilocular cystic mass is seen at pancreatic body, and incomplete septum is included.
(C) 9.0 x 5.5 cm, heterogenous hypoechoic round mass is seen at pancreatic tail, and internal hyperchoic debris and irregular septum are observed.

시행한 동결절편생검 결과 악성 다형세포 관찰되어 총췌장절제술, 총담관공장연결술, 위공장연결술, 비장절제술과 담낭절제술을 시행하였다(Fig. 4). 병리 조직 검사에서 췌장 미부의 낭종은 내부의 출혈소견과 더불어 부신으로 직접적인 침범 및 주위 연부 조직으로 침범을 보이고 있었으며, 두부 및 체부 낭종 모두에서 유사한 다형세포가 발견되고 vimentin 양성 소견을 보였다(Fig. 5). 수술 후 환자는 다발성 낭종을 형성 하는 역형성 췌장암 진단 하에 추가적인 항암방사선병용요법 치료를 권유받았으나, 환자 및 환자 보호자 보존적 치료 원하여 퇴원하였다. 퇴원 6개월 후 환자는 저혈량 쇼크로 응급실로 재 내원 하였으며, 복부 CT 결과 출혈을 동반한 파열된 낭종 소견 및 역형성 췌장암 재발 소견이 보였다. 이후 환자는 중환자실 치료 중 사망하였다.

고 찰

췌장암의 90% 이상은 선암종이고 췌장 두부에서 나머지 부위 보다 두 배 이상 자주 발견된다. 그에 반해 역형성 췌장암은 변종으로 전체 췌장암의 2-7%를 차지하고 있는 드문 질환이다.[1] 외형상의 특징 및 분화의 악성도가 일반적인 선암종과 구별되는 특징을 보이고, 주로 췌장의 체부와 미부에 발생하는 경향을 보인다. 또한 종양의 크기가 크며 주위 장기로의 침윤이 심하여 수술 전 진행된 췌장 선암,

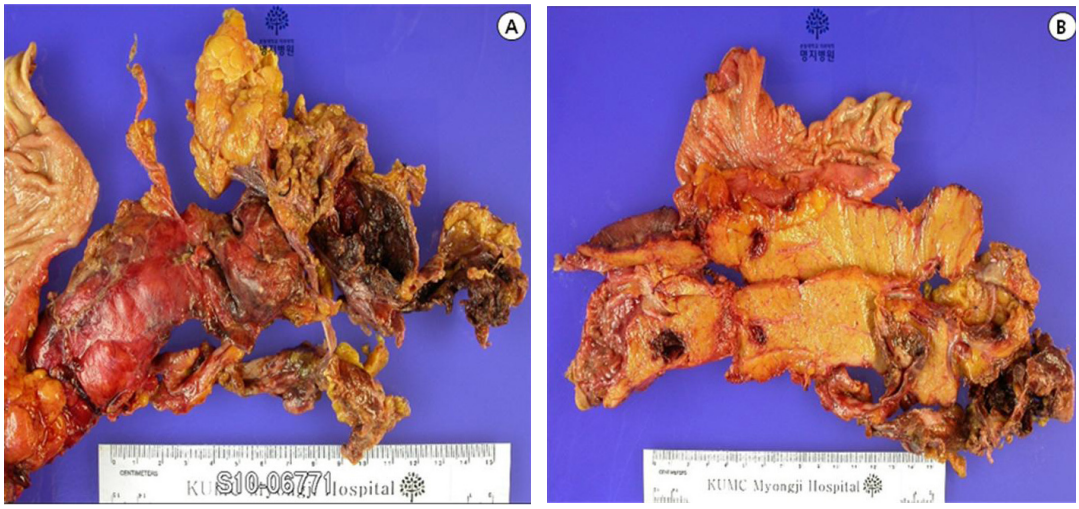

Fig. 4.
Pathologic finding (gross finding).
(A) Ruptured main cystic mass at tail of the pancreas
(B) Cystic masses at head and body of the pancreas

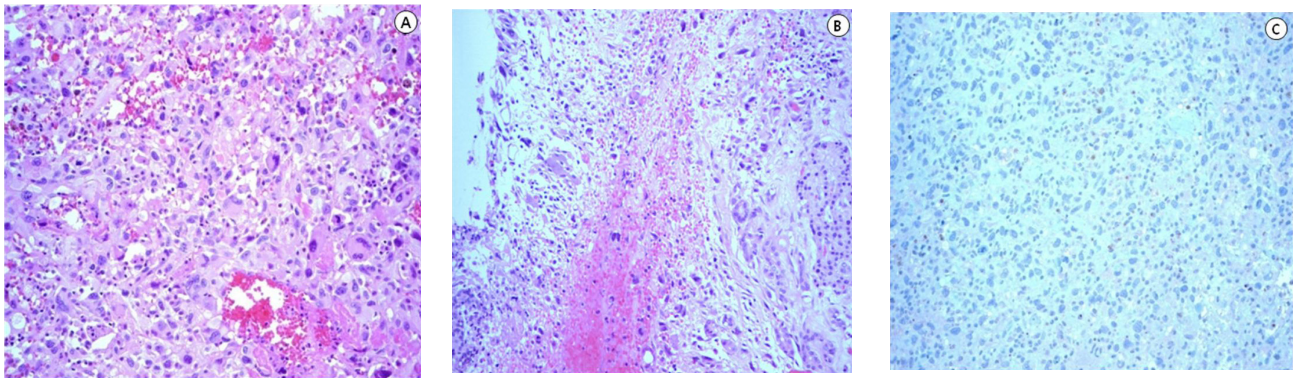

Fig. 5. Pathologic finding.
(A) Microscopically, the pleomorphic tumor cells infiltrates into pancreatic tail portion (H&E, x400).
(B) The pancreatic head cyst wall is lined and infiltrated by the pleomorphic tumor cells (H&E, x200).
(C) The tumor cells are positive for vimentin on the immunochemical stain (x400).

췌장 낭성 종양으로 잘못된 진단을 할 수 있다.[5,6] 발생하는 연령대는 주로 60-80 대이며 남자에서 더 많이 발생한다. 임상적 증상으로는 체중 감소와 복통이 가장 흔한 증상이며 그 외에도 오심, 구토, 식욕 감퇴 등의 비특이적인 증상을 보일 수 있다.[7] 과거 역형성 췌장암은 다형태암(pleomorphic carcinoma), 유육성암(sarcomatoid carcinoma), 방추세포암(spindle cell carcinoma) 등 다양한 용어로 기술되었는데, 1996년 WHO에서 역형성암(anaplastic carcinoma) 또는 미분화암(undifferentiated carcinoma)으로 정의하여 분류하고 있다. 역형성 췌장암의 주요한 조직학적 분류로는 방추세포암종(spindle cell carcinoma), 다형태암종(pleomorphic carcinoma), 원형세포암종(round cell carcinoma) 등으로 구분되며 이러한 세포들은 대부분 췌장 상피세포 표식자인 CK7, CEA, EMA 등에 대해 반응성을 나타내거나 간엽세포 표식자인 vimentin 면역화학염색에 양성 반응을 보이기도 해 상피기원의 탈분화세포임을 시사한다. 이러한 표식자들에 대한 반응은 보고된 증례에 따라 다양한 반응성 차이를 보이나 역형성 췌장암 진단에 도움이 될 수 있다.[8] Paal E 등에 의한 보고에 따르면 역형성 췌장암 증례 중에서 vimentin 면역 화학 염색에 양성을 보인 증례는 86%였으며 상피세포 표식자에 동반 되어 양성을 보인 경우는 71%였다.[1] 췌장 선암은 대부분 분화가 잘되어 있어 선 조직이 정상적으로 유지 되어 있고 분화가 나쁜 경우에서도 불규칙한 선 조직을 보이고 역형성 변화를 보이는 부분이 전체의 20% 미만이지만, 역형성 췌장암은 소량의 비전형적인 선 조직이 있더라도 대부분의 기질은 거대 다형세포, 방추형세포, 구형세포 등의 역형성 세포들로 구성되어 있다.[9]

본 증례의 경우 남자에서 흔했던 통계와는 달리 60대의 여자 환자였으며, 1개월 전부터 발생한 복통과 체중 감소 등의 비특이적인 증상을 호소하고 있었고, 그 외 오심, 구토 등은 보이지 않았다. 또한 복부 CT에서 미부, 체부, 두부에 다발성 낭종이 관찰 되었으며, MRCP 결과 각 낭종과 주췌장관과의 교통이 없었다. 췌장 미부의 낭성 종양의 경우 크기가 크고 내부에 세포 조각들이 많으며 증상을 유발하는 소견이 있어 점액성 낭종의 악성변화 가능성이 높아 수술적 치료를 고려하였으며, 수술 중 시행한 조직검사에서 각각의 낭종벽에서 악성 다형세포들이 관찰되고, 상피세포 표식자에는 반응을 보이지 않았으나 vimentin 면역화학염색에 양성 소견을 보여 다형세포 유형의 다발성 역형성 췌장암으로 진단하였다. 췌장 미부에 큰 낭종을 형성하면서 췌장 두부와 체부에 상대적으로 작은 낭종을 형성한 역형성암으로 췌장 두부와 체부의 낭종이 췌장 미부의 종양에서 전이가 된 것인지 아니면 동시 다발적으로 발생하였는지 명확히 구별 할 수는 없지만 임상적으로 림프절 전이소견 및 림프혈액 침투소견이 없고, 악성 다형성 세포들이 동일하게 관찰되는 두 개의 추가적인 낭종 이외에 다른 췌장 병변이 없어 전이성 보다는 동시 다발성 종양의 가능성이 높다고 판단하였다. Pan ZG 등은 점액성 낭선암과 관련된 역형성 췌장암을 보고하였으나,[8] 이번 증례에서는 자체적으로 낭종을 형성하는 역형성 췌장암이었다. 낭종을 형성한 역형성 췌장암은 드물게 보고되고 있는데,[10,11] 본 증례는 다발성 낭종을 형성한 역형성 췌장암으로 이전에 보고된 증례들과는 차이를 보였다.

역형성 췌장암은 수술적 절제가 가능하다면 수술 치료가 선호되나 주위 장기로의 침범 또는 동반된 원격 전이로 인하여 수술이 불가능한 경우가 많고, 근치적 수술 후에도 조기에 재발 비율이 높아 기대 수명이 10에서 20개월 이며 3년 생존율이 3% 이하로 선암종에 비해 예후가 나쁜 암종이다. 또한 국소 진행된 역형성 췌장암에 대하여 항암방사선 병용요법을 시도 할 수 있으나 효과가 크지 않은 것으로 알려져 있다.[3,4,12,13]

저자들은 다발성 낭종을 형성한 역형성 췌장암을 경험하여 참고문헌과 함께 보고하는 바이다.

요 약

선암종에 비해 더욱 나쁜 예후로 알려진 역형성 췌장암과 관련된 증례로서, 영상 검사에서 처음에는 점액성 낭선암 진단 하에 수술을 진행하였으나, 병리 조직 검사 결과 각각의 낭종 모두에서 다형태 암종이 관찰되어 다발성 낭종을 형성하는 역형성 췌장암으로 진단한 1예를 보고하는 바이다.

색인단어: 역형성암, 췌장 낭종, 다발성

참고문헌

1. Paal E, Thompson LD, Frommelt RA, Przygodzki RM, Heffess CS. A clinicopathologic and immunohistochemical study of 35 anaplastic carcinomas of the pancreas with a review of the literature. Ann Diagn Pathol 2001;5:129-140.
2. Ackerman LV, Rosai J. Surgical pathology. p537, St. Louis, C.V. Mosby, 1974.
3. Kubo M, Takao S, Shinchi H, et al. Spindle cell carcinoma of the pancreas. J Hepatobiliary Pacreat Surg 2000;7:236-241.
4. Tsutsumi S, Nishida Y, Hosouchi Y, Harasawa N, Kurayashiki T, Kuwano H. Spindle cell carcinoma of the pancreas: a case report. Hepatogastroenterology 1999;46:2015-2017.
5. Ichikawa T, Federle MP, Ohba S, et al. Atypical exocrine and endocrine pancreatic tumors (anaplastic, small cell, and giant cell types): CT and pathologic features in 14 patients. Abdom Imaging 2000;25:409-419.
6. Chadha MK, Le Vea C, Javle M, Kuvshinoff B, Vijaykumar R, Iyer R. Anaplastic pancreatic carcinoma. A case report and review of literature. JOP 2004;5:512-515.
7. Tschang TP, Garza-Garza R, Kissane JM. Pleomorphic carcinoma of the pancreas. An analysis of 15 cases. Cancer 1977;39:2114-2126.
8. Pan ZG, Wang B. Anaplastic carcinoma of the pancreas associated with a mucinous cystic adenocarcinoma. A case report and review of the literature. JOP 2007;8:775-782.
9. Kloppel G, Solcia E, Longnecker DS, Capella C, Sobin LH. Histological typing of tumours of the exocrine pancreas. 2nd ed. p17, Berlin Heidelberg, Springer-Verlag, 1996.
10. Scott R, Jersky J, Hariparsad G. Case report: malignant giant cell tumour of the pancreas presenting as a large pancreatic cyst. Br J Radiol 1993;66:1055-1057.
11. Motoo Y, Kawashima A, Watanabe H, Su SB, Okai T, Sawabu N. Undifferentiated (anaplastic) carcinoma of the pancreas showing sarcomatous change and neoplastic cyst formation. Int J Pancreatol 1997;21:243-248.
12. Dworak O, Kessler H, Reidel C. Spindle cell carcinoma of the pancreas: a case report with immunohistologic study. Pathologe 1992;13:221-223.
13. Kim KH, Kang DY, Lee MG, Yang HW, Han HY. Sarcomatoid carcinoma of the Pancreas:a case report. Kor J Pathol 2006;40:306-310.